Aus der Chirurgischen Klinik der Universität Halle-Saale.
Stellv. Direktor: ao. Prof. Dr. med. Wagner.

Bösartige Geschwülste der Schilddrüse

dargestellt am Krankengut der chir. Universitätsklinik Halle von 1925–1935

Inaugural-Dissertation
zur
Erlangung des Grades eines Doktors der Medizin
der
Hohen Medizinischen Fakultät
der
Martin Luther-Universität Halle-Wittenberg

vorgelegt von

Oskar Friedrich Lühr
approb. Arzt aus Nienhagen.

Halle/Saale
1938

Verlag Carl Nieft, Bleicherode am Harz

1. Berichterstatter: Doz. Dr. Klages

2. Berichterstatter: Prof. Dr. Stieda

Tag der mündlichen Prüfung: 24. Februar 1939

Gedruckt mit Genehmigung der Fakultät

Diese Arbeit aus der hallischen chir. Universitätsklinik will dazu beitragen, ein Streiflicht auf das Problem der malignen Struma zu werfen.

In der Mitte des vorigen Jahrhunderts waren es die Deutschen Müller und Förster und der Franzose Houel, die endgültig festlegten, daß die Schilddrüse auch Sitz primärer Geschwülste sein kann. Bis dahin glaubte man, daß die Schilddrüse nur Praedilektionsort für Metastasen anderer Organgeschwülste, vor allem der Karzinome, sein kann.

Kaufmann beschreibt 1879 in zwei großen Arbeiten eingehend das pathologisch-anatomische und das klinische Erscheinungsbild der Struma maligna. Er unterscheidet dabei bereits Sarkome und epitheliale, bösartige Geschwülste und deren Unterformen. Ehrhardt und von Eiselsberg unterscheiden schon vier Unterformen des Karzinoms. Dann veröffentlicht Langhans 1907 seine Ergebnisse, die bis heute nicht überholt sind und maßgebend für Forscher und Heilende sein sollten. Er spricht von sieben Formen der bösartigen Geschwülste der Schilddrüse, wobei seine „wuchernde Struma" dem Adenokarzinom von v. Eiselsberg entspricht. Wegelin redet auf dem Berner Kropfkongreß über folgende Formen:

1. Das metastasierende Adenom.
2. Die wuchernde Struma — Langhans, (Adeno-Karzinom).
3. Das Karzinom.
4. Das Sarkom.
5. Das Karzinosarkom.

Eugen Bircher schließt sich dieser Einteilung weitgehendst an.

Dem anatomisch-pathologischen Bild der Struma maligna soll das Interesse in unserer Arbeit weit weniger gelten, als dem klinischen Zustandsbild mit seinen vielseitigen Symptomen, die zur Stellung einer möglichst frühzeitigen Diagnose führen können. Weiterhin sollen in dieser Arbeit Heilungswege und Schicksalsablauf derer, die Schilddrüsengeschwülste tragen, beleuchtet werden.

Es sind alle Struma-Fälle der chirurgischen Universitätsklinik Halle in den Jahren 1925 bis 1936 erfaßt und auf Malignität untersucht. In 430 Fällen wurde die Diagnose Struma gestellt. Davon wurden 18 als bösartig angesehen, und zum größten Teil wurden die gestellten Diagnosen histologisch bestätigt. Bei den übrigen, nicht histologisch belegbaren Fällen, war das klinische Bild so charakteristisch, daß Zweifel an der Richtigkeit der Diagnose nicht aufkommen können. In kurzer tabellarischer Form sollen diese 18 Krankheitsfälle aufgezeigt werden (Tabellen am Schluß der Arbeit). Vier dieser Krankheitsbilder aus dem mitteldeutschen Raum um Halle werden eingehender beschrieben.

Krankengeschichte der Ehefrau Margarete H. aus W. vom 9. 8. 1934.

Im Jahre 1920 bemerkte die Patientin in der vorderen Halsgegend in Höhe des Kehlkopfes einen etwa kastaniengroßen Knoten, der ihr keinerlei Beschwerden verursachte. Im Laufe der Zeit nahm der Knoten an Größe zu und wurde äußerlich sichtbar. Ein behandelnder Arzt verschrieb Jod zum Einreiben. Später riet er dringend zu einer Operation. 1932 suchte die Frau einen Biochemiker auf und erhoffte von diesem Heilung. Während dieser Behandlung wurde der Kropf größer, Temperaturen und Nachtschweiße stellten sich ein. Durch Bestrahlung des Kropfes im Jahre 1933 wurde der Hals zusehens stärker. Es bildete sich linksseitlich noch ein kleiner Knoten. Zu dieser Entstellung gesellten sich Atembeschwerden, Herzklopfen, Schlaflosigkeit und starkes Schwitzen, vor allem nachts. Die Patientin erschien in der chirurgischen Universitätsklinik Halle. Hier wurde eine sofortige Operation vorgeschlagen, die aber von Seiten der Kranken abgelehnt wurde. Erst als Frau H. im Juli 1934 bei einer häuslichen Arbeit zusammenbrach, entschloß sie sich als 60jährige zur Operation.

Allgemeinbefund: Mittelgroße Frau, 60 Jahre alt, im ausreichenden Ernährungs- und Kräftezustand. Haut und sichtbare Schleimhäute genügend durchblutet. Keine Ödeme, keine Exantheme.

Innere Organe zeigen keinen krankhaften Befund. Lokalbefund: Mannsfaustgroßer, harter, derber Knoten, der sich von der Mitte des Halses nach links bis zur Ohrgegend hinzieht und nach unten hin das Sternum erreicht. Der Tumor ist kaum beweglich. Halsumfang beträgt 47 cm.

Am 11. 8. 1934 wird die Operation in Lokalanästhesie ausgeführt.

Durch Kocherschen Kragenschnitt erfolgt die Freilegung der äußerst blutreichen Struma auf der linken Seite der Luftröhre. In der Umgebung sieht man zahlreiche metastasische Knoten. Entfernung des Tumors und der Metastasen. Schichtweise Wundnaht. Die Heilung gestaltet sich primär. Am 27. 8. 1934 ist die Wunde glatt verheilt. Am 31. 8. wird die Patientin, nachdem sie sechs Röntgentiefenbestrahlungen erhalten hat, nach Hause entlassen.

Die Untersuchung des Schilddrüsentumors ergab ein Gewicht von 400 g. Der Tumor setzte sich aus mehreren, gut trennbaren Knoten zusammen, die unter dem Mikroskop das Bild eines typischen Karzinoms boten.

1937 ging es der Frau sehr gut. Nur längeres Sprechen fiel ihr schwer, singen konnte sie nicht mehr. Außerdem erschien die Lautstärke ihrer Stimme, im Vergleich zu früher, herabgesetzt. Alle anderen einst geklagten Beschwerden waren verschwunden.

2. Willi B. aus Th. 39 Jahre alt.

1934. Aus der Vorgeschichte ging hervor, daß Patient seit vier Monaten eine allmählich sich vergrößernde Geschwulst in der linken Halsgegend beobachtet hatte. Gleichzeitig verspürte er ein Druckgefühl, Erregbarkeit, Herzklopfen, plötzlichen Schweißausbruch und Schlaflosigkeit.

Allgemeinbefund: Mittelgroßer Mann, 39 Jahre alt, im reduzierten Ernährungs- und Kräftezustand. Haut und sichtbare Schleimhäute mäßig durchblutet. Keine Ödeme, keine Exantheme, kein Ikterus, Sensorium frei; innere Organe ohne krankhaften Befund.

Lokalbefund: Im linken Trigonum colli findet sich eine harte, leichthöckrige, nur wenig verschiebliche, druckempfindliche, apfelgroße Geschwulst, die vom linken Schilddrüsenlappen ausgeht. Die Halsdrüsen sind stark vergrößert und fühlen sich derb und hart an. Die Röntgenaufnahme zeigt eine erhebliche Verdrängung der Luftröhre nach rechts.

Am 23. 11. 1934 wird in Evipannarkose eine Probeexzision aus dem harten, weit in die Tiefe reichenden Tumor vorgenommen. Gleichzeitig werden einige der vergrößerten Lymphdrüsen, die sich in der Nähe der Schilddrüse befinden, exstirpiert. Primäre Wundheilung.

Der Patient erhält noch Röntgentiefenbestrahlungen. Am 1. 12. 1934 Entlassung des Mannes. Er wird zur Wiederbestrahlung für Februar 1935 bestellt.

Befund der exstirpierten Teile: Man sieht in dem kleineren der zwei vorliegenden Teile noch Reste einer Kolloidstruma, die aber auch schon krebsige Entartung zeigt. Das größere Stück von beiden bietet eindeutig das Bild eines Karzinoms, dessen Ausgangspunkt von der Schilddrüse sichersteht durch Schilddrüsenkolloid, das zwischen den Krebszellen gleich Inseln liegt. Die Lymphdrüsen sind als Metastasen des Schilddrüsenkrebses aufzufassen.

Am 25. 2. 1935 wurde der Patient erneut aufgenommen. Über Beschwerden irgendwelcher Art klagte derselbe nicht. Die Größe der Geschwulst war konstant geblieben.

Am 27. 2. 1935 wurde er wieder entlassen, nachdem er drei Röntgentiefenbestrahlungen erhalten hatte und für Ende Juni 1935 zur abermaligen Bestrahlung bestellt wurde.

Im Juni 1935 erschien der Patient nicht, da ihm die Geschwulst keinerlei Beschwerden verursachte und etwas kleiner geworden war.

Am 11. 3. 1936 wurde B. von einem Auto angefahren. Der behandelnde Arzt stellte eine Brust- und Lungenquetschung fest. Nach 3 Monaten Bettruhe stand der Patient auf. Er verspürte noch Schmerzen in der Brust- und Rückengegend, dazu gesellten sich Atembeschwerden. Der Befund, der vom behandelnden Arzt der Unfallversicherung abgegeben war, lautet: Patient befindet sich in einem stark reduzierten Kräftezustand. Haut und Schleimhäute schlecht druchblutet. Starke Cyanose. In den Supraclavikulargruben zahlreiche kleine, derbe Drüsen fühlbar. Zwischen dem linken Schlüsselbein und der Luftröhre findet sich ein derber, faustgroßer Tumor, der sich nach unten fortsetzt. Am Hals und an der Brust leicht gestaute Venen. Herz o. B.

Lungen: Rechts vorn, unten Dämpfung, in Höhe der Brustwarze beginnend. Links vorn, unterhalb der Schlüsselbeingrube nur noch in einem etwa handtellergroßen Bereich normaler Klopfschall; sonst überall absolute Dämpfung. Stark verschärftes Atemgeräusch über der ganzen rechten Lunge hinten. Verlängertes Exspirium. Links, außer dem oben beschriebenen, normal klopfschallgebenden Bereich, ist das Atemgeräusch aufgehoben. Links oben Giemen und Pfeifen, mittel- bis grobblasige Rg's.

Grenzen nicht feststellbar. Äußerlich keine Zeichen einer Gewalteinwirkung. Leberrand 3 Querfinger unterhalb des rechten Rippenbogens tastbar. Oberfläche fühlt sich höckrig und uneben an. Milz nicht vergrößert.

Am 27. 10. 1936 kommt Patient zur abermaligen Aufnahme in die Klinik. Es besteht eine hochgradige Atemnot. Die Venen am Hals sind sehr stark gestaut. Es besteht eine hochgradige Cyanose. Schwellung in der linken Supraclavikulargrube. Außerdem Schwellung des linken Armes und beider Beine. Die Dyspnoe nimmt zu und der Kranke kommt am 1. 11. 1936 zum Exitus letalis.

Nach dem Sektionsprotokoll des Pathologischen Instituts der Universität Halle vom 2. 11. 1936 handelt es sich um eine Metastasierung eines Schilddrüsenkrebses.

Krebs des linken Schilddrüsenlappens mit kontinuierlichem Fortwachsen in die linke Halsseite und in das vordere Mediastinum. Übergreifen auf den Herzbeutel mit krebsiger, hämorrhagisch-fibrinöser Pericarditis. Blutungen im Pericard. Metastasen in den beiderseitigen paratrachealen Lymphknoten, in den Bifurkations- und Lungenhiluslymphknoten. Pleura und Zwerchfellmetastasen. Doppelseitiger Pleuraerguß. Links 2700 ccm nicht hämorrhagischer, rechts 1300 ccm hämorrhagischer Natur. Kirschgroße Metastase in der linken Nebenniere. Metastasen in einem perigastrischen Lymphknoten. Metastasen im Sternum. Hämorrhagischer Infarkt in der linken Niere. Hochgradige Stauung der abdominellen Organe. Chronische Stauungsleber. Hauptleiden: Schilddrüsenkrebs.
Todesursache: Metastasen, krebsige Pericarditis.

3. Krankengeschichte der Anna B. 62 Jahre alt. 6. 9. 1928.

Vorgeschichte: Seit 32 Jahren hatte die Frau einen Kropf, der ihr keinerlei Beschwerden verursachte. Im Frühjahr 1928 bemerkte sie ein Dickerwerden des Halses, Schluckbeschwerden, Luftmangel; Schmerzen in die linke Achselgegend ausstrahlend, zeigten sich. Patientin mußte einer Klinik zugeführt werden.

Allgemeinbefund: Kleine, 62 jährige Frau in ausreichendem Ernährungs- und Kräftezustand, deren Haut und sichtbare Schleimhäute genügend durchblutet sind und keinerlei Exantheme zeigen. Keine Ödeme, kein Ikterus. Sensorium frei.

Lokalbefund: Am Hals zeigt sich ein derber, höckriger, mannsfaustgroßer Tumor, der mehr den rechten Teil des Halses einnimmt und mit der Haut nicht verwachsen zu sein scheint.

Alle übrigen Organe zeigen keine Besonderheiten.

Am 9. 9. entschließt sich die Frau zur Operation. In Lokalanästhesie Kocherscher Kragenschnitt. Danach stellt sich heraus, daß die Muskulatur der Halsregion mit der Substanz der Schilddrüse fest verwachsen ist und sich nur unter den größten Schwierigkeiten lösen läßt. An Stelle des linken Schilddrüsenlappens findet sich ein gelblich-braun aussehender Knoten, der durch Fingerdruck leicht einzudrücken ist. Im weiteren Verlauf der Operation ist es unmöglich, die Gefäße zur Unterbindung freizulegen, deshalb wird die Geschwulst so radikal als möglich entfernt. Schichtweise Wundnaht.

Histologisch handelt es sich um ein Rundzellsarkom, das Einschlüsse von Schilddrüsenschläuchen zeigt.

Die Operationswunde heilt primär. Die Atemnot und die Schluckbeschwerden sind vollkommen beseitigt. Anschließend wurde die Schilddrüsenregion in drei Sitzungen röntgentiefenbestrahlt. Daraufhin ging der noch vorhandene Tumor bis auf Walnußgröße zurück.

Am 27. 9. konnte die Kranke entlassen werden.

Am 18. 5. 1929 erfolgte ihre Wiederaufnahme wegen erheblicher Atemnot und sehr unangenehmer Schluckbeschwerden.

Lokal findet sich jetzt wieder ein mannsfaustgroßer, harter Tumor, ähnlich dem oben beschriebenen. Am nächsten Tage ist die Dyspnoe so bedrohlich, daß nur eine Tracheotomie lebensrettend erscheint. Bei der Ausführung muß der Tumor längs gespalten werden, wobei plötzlich Atemstillstand eintritt. Sofort wird die Trachea in der Tiefe geöffnet, die Kranke bekommt Luft und langsam beginnt sie wieder zu atmen. Doch am nächsten Tage erfolgt der Exitus letalis.

Sektionsprotokoll: Struma maligna (Karzino-Sarkom) mit hochgradigster Kompression der Luftröhre. Tracheobronchitis. Status nach Tracheotomie. Bronchopneumonie beider Unterlappen. Lungenödem. Hochgradige Erschlaffung und Dilatation des Herzens bei brauner Atrophie. Parenchymatöse Trübung der Leber.

4. 16. 9. 1935.

Vorgeschichte: Frau Helene S. bemerkte im Frühjahr 1935 eine nußgroße Geschwulst in der linken Halsgegend. Vom Arzt erhielt sie die Auskunft, daß dieser Knoten vom linken Schilddrüsenlappen seinen Ursprung nähme. Die Kranke verspürte ziehende Schmerzen, die bis zur linken Halsseite und linken Ohrgegend ausstrahlten. Die Geschwulst nahm rasch an Größe zu. Mit dem fortschreitenden Wachstum des Tumors wurden die ausstrahlenden Schmerzempfindungen heftiger und strahlten zuletzt bis in die linke Achselgegend aus. Hinzu kamen noch Schluck- und Atembeschwerden. In diesem, ein halbes Jahr umfassenden Zeitabschnitt, in dem sich der oben beschriebene Krankheitsablauf vollzog, nahm die Patientin 10 kg ab.

Befund: Mittelgroße, 52jährige Ehefrau im reduzierten Ernährungs- und Kräftezustand. Haut und Schleimhäute mäßig durchblutet. Keine Ödeme, keine Exantheme, kein Ikterus. Sensorium frei.

Lokalbefund: Es zeigt sich eine beträchtliche Bewegungseinschränkung des Kopfes bei Beugung und bei Drehung nach links. Nach rechts geringere Bewegungsbehinderung. Ein harter, derber und glatter, mannsfaustgroßer Tumor, vom linken und vom mittleren Lappen der Schilddrüse ausgehend, nimmt die Halsgegend ein. Am seitlichen inneren Rande des linken Musc. sternocl. sind einige kleine kastaniengroße Drüsen tastbar. Über dem Manubrium sterni findet sich eine flache, mit der Unterlage fest verwachsene, klein-handtellergroße Geschwulst mit unregelmäßiger Oberfläche und von derber Konsistenz. Zwischen dieser Geschwulst und der Struma bestehen keine tastbaren Verbindungsstränge. Als Nebenkrankheit findet sich ein leichter Diabetes.

Behandelt wurde die Struma maligna mit Röntgentiefenbestrahlungen, da eine Operation wegen der bestehenden Metastasen nicht geraten schien.

Am 21. 9. 1935 wurde die Kranke entlassen mit dem Rate, sich erneut bestrahlen zu lassen. Die Frau erschien nicht. Im Frühjahr erfolgte ihr Tod.

Es interessieren im Zusammenhang mit den Zahlen über prozentual festgelegtes Auftreten des gut- und bösartigen Kropfes aus verschiedenen Teilen Deutschlands und anderer Länder, vor allem

die des hallischen Raumes. In den zehn Jahren von 1926 bis 1936 wurde in der chirurgischen Klinik der Universität Halle 430 mal „Kropf" diagnostiziert. Davon wurden 18 als bösartige Formen, also als Struma maligna, angesehen, die danach einen Prozentsatz von 4,18% ausmachen.

Dieser gefundene Wert ist ein Wert der Mitte, denn Th. Kocher fand:

	7,7—8,8% bösartige Kröpfe,
Berard und Dunet	2,7%
Klose und Hellwig	8,3%
M. Dreyer	8,2%
Pemberton	2,7%
Jackson	4,0%
Barthels	5,0%
Naegeli	4,0%
Wilson	2,7%.

Kocher glaubt für diesen Unterschied, der von verschiedenen Forschern und in verschiedenen Ländern und Erdteilen gefundenen prozentualen Werte der Verteilung von Gut- und Bösartigkeit, die Form des vor der malignen Entartung bestehenden Kropfes verantwortlich machen zu können; ob vor der Entartung ein knotiger oder mehr diffuser Kropf bestand. Margarete Dreyer kam durch den Vergleich der malignen Strumen Hamburgs und Berns zu der Annahme, daß in Norddeutschland, also in einer wesentlich kropffreien Gegend gegenüber dem Kropfreichtum des Berner Landes, die Entartung des Kropfes sich schneller entwickelt und einen ernsteren, bösartigen Charakter annimmt.

Es dürfte noch von Interesse sein, die Beteiligung der beiden Geschlechter in Bezug auf die Häufigkeit des Vorkommens maligner Kropfentartung zu untersuchen.

In Halle entfielen auf 62 Strumen bei Männern, sechs Karzinome. Auf 368 Strumen bei Frauen, 12 Karzinome und Sarkome. Diesen Zahlen entspricht ein Prozentsatz von 9,68% beim männlichen Geschlecht und 3,26% beim weiblichen. Das bedeutet ein Verhältnis von 1 : 3. Auf eine Struma maligna bei Frauen kommen drei bei Männern. Barthels und Pemberton geben ein Verhältnis von 1:2, Berard und Dunet von 2:3 an. Der hallische Raum bestätigt damit die relative Häufung der bösartigen Schilddrüsengeschwülste beim männlichen Geschlecht.

Vergleichen wir, in welches Lebensalter die bösartige Schilddrüsenentartung fällt, so wird allgemein von diesen Bildungen das sechste Jahrzehnt bevorzugt.

Eine Kurve würde dies wie folgt darstellen:

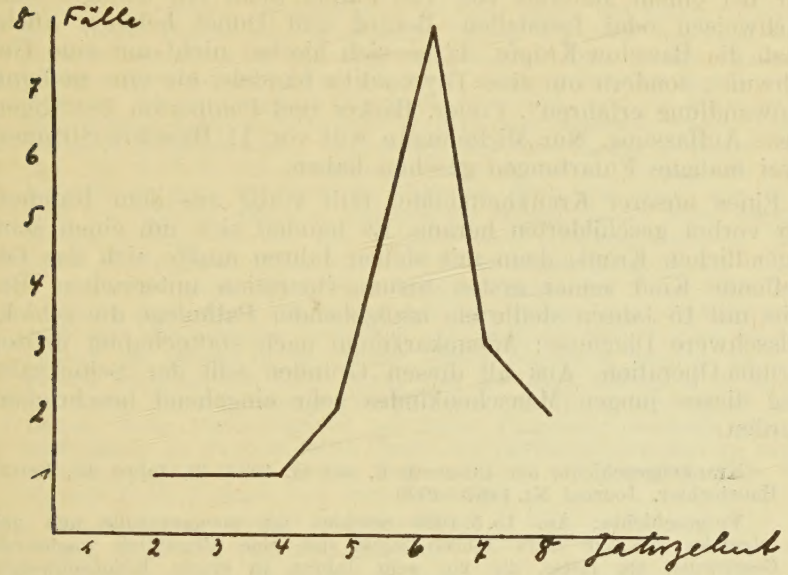

Entstehung der Struma maligna im:

	10.—20.	20.—30.	30.—40.	40.—50.	50.—60.	60.—70.	70.—80.
	Lebensjahre						
Männl.	—	1	1	—	3	—	1
Weibl.	1	—	—	2	5	3	1
Ges.	1	1	1	2	8	3	2

Über die Dauer des Bestehens der gutartigen Kröpfe, ehe sie maligne entarten, ist folgendes für den hallischen Raum zu sagen:

In fünf Fällen bestand der gutartige Kropf seit der Jugendzeit, in drei weiteren 10—40 Jahre und in zwei anderen 1—5 Jahre lang vor der Entartung. In den restlichen Fällen zeigten sich die Malignitätszeichen plötzlich, ohne daß vorher ein Kropf bestand.

In 60% der Fälle ging der bösartigen Struma eine gut geartete voraus. Diese Zahl liegt im unteren Grenzbereich der von anderen Forschern aufgezeigten Wertdarstellungen. Wilson, Herbst und Wegelin geben Zahlen von 90% und darüber an. Das will heißen, daß in 90% Adenome Vorläufer der bösartigen Strumen waren.

Eine maligne Umwandlung von Basedow-Strumen konnten wir bei einem Material von 128 Fällen nicht ein einziges Mal nachweisen oder feststellen. Berard und Dunet betonen auch, „daß die Basedow-Kröpfe, da es sich hierbei nicht um eine Geschwulst, sondern um eine Thyreoiditis handele, nie eine maligne Umwandlung erfahren". Coller, Barker und Pemberton bestätigen diese Auffassung. Nur Michelmann will von 11 Basedow-Strumen zwei maligne Entartungen gesehen haben.

Eines unserer Krankheitsbilder fällt völlig aus dem Rahmen der vorher geschilderten heraus. Es handelt sich um einen sehr jugendlichen Kropf; denn mit sieben Jahren mußte sich das betreffende Kind seiner ersten Struma-Operation unterziehen. Bereits mit 15 Jahren stellte ein maßgebender Pathologe die schicksalsschwere Diagnose: Adenokarzinom nach stattgehabter dritter Struma-Operation. Aus all diesen Gründen soll der Schicksalsweg dieses jungen Menschenkindes sehr eingehend beschrieben werden.

Krankengeschichte der Elisabeth B. aus H. 1934, 24 Jahre alt, Beruf: Haustochter. Journal Nr. 1467—1990.

Vorgeschichte: Am 15. 5. 1926 erschien die obengenannte und gab folgendes an: Vor neun Jahren zeigte sich eine allmählich wachsende Geschwulst am Halse, die vor acht Jahren in einem Braunschweiger Krankenhaus entfernt wurde. Ein halbes Jahr später war die gleiche Geschwulst wieder da, sodaß vor 5 Jahren erneut eine Operation nötig wurde. Ein Jahr danach zeigte sich wieder eine Anschwellung, die sich langsam vergrößerte und in der letzten Zeit vor allem die linke Halsseite eingenommen hat. Keine Schmerzen, nur beim Laufen Atemnot.

Begleitender Brief des Arztes Dr. Sp. vom 15. 5. 1926. — Vor sechs Jahren ist die Patientin von mir operiert worden. Die erste Operation wurde im Kindesalter von acht bis neun Jahren in Braunschweig ausgeführt und hauptsächlich der rechte Lappen der Schilddrüse entfernt. Ich selbst operierte, weil starke Kompressionserscheinungen der Luftröhre vorhanden waren.

Linker und rechter Schilddrüsenlappen umklammerte hufeisenförmig die Trachea. Die Struma war von ungleicher Konsistenz, ein Konglomerat von Kolloidknoten und kleinen Zysten. Die histologische Untersuchung mußte leider aus Geldmangel unterbleiben. Bei der Operation bestanden links keine nennenswerten Verwachsungen mit Gefäßen, sodaß der linke Lappen gut entfernt werden konnte. Dagegen waren rechts erhebliche Verwachsungen mit den Gefäßen vorhanden, sodaß hier Teile der Drüse stehen bleiben mußten zur Schonung des Nervus Recurrens und der Gefäße. Operationsart: Enukleationsresektion nach Kocher.

Befund der Halleschen Chirurgischen Universitätsklinik vom 15. 5. 1926.

Patientin befindet sich im mäßigen Ernährungs- und Kräftezustand. Haut und Schleimhäute genügend durchblutet. In der Entwicklung ist das Mädchen zurückgeblieben. Sie ist klein für ihr Alter. Es bestehen keine Ödeme, keine Exantheme. An der Vorderseite des Halses, mehr links als

rechts, befindet sich ein harter, wenig verschiebbarer, mannsfaustgroßer Tumor, der einen Ausläufer nach links oben, bis zur Höhe des unteren Kieferrandes sendet. Die Geschwulst ist nicht druck- und schmerzempfindlich. Innere Organe ohne krankhaften Befund. Von einer Operation wird zunächst abgesehen. Es soll eine Transplantation eines Stückes Basedowstruma vorgenommen werden. Am 15. 5. bekommt Patientin täglich zweimal eine Tablette Glandulae Thyreoidea. Am 19. 5. wird die Implantation zweier Stücke Basedowstruma unter die Bauchhaut beiderseits vorgenommen. Normaler Heilungsverlauf. Täglich bekommt die Patientin 2 Tropfen Jod und eine Tablette Gland. thyreoid. Am 14. 6. ist die Struma nur noch kleinhühnereigroß. Die Patientin steht auf, fühlt sich wohl. Am 29. 6. wird die Patientin entlassen, nachdem die Struma bis auf einen walnußgroßen Knoten, der vor der Trachea liegt, zurückgegangen ist. Zum ersten Mal in ihrem Leben setzen die Menstruationsblutungen ein.

2. 8. 1926 kommt Patientin zur Wiederaufnahme. Der Tumor hat wieder an Größe zugenommen. Besonders über dem rechten Lappen springt hornartig eine zapfenförmige Geschwulst vor. Auch der linke Lappen ist vergrößert. Im ganzen ist der Tumor schwer beweglich, ziemlich hart. Es besteht Atemnot. Am 5. 8. Schnitt über der alten Hautnarbe in Lokalanästhesie. Unter Schwierigkeiten gelingt es, den Tumor erst rechts, nach Lösung fester Verwachsungen, aus seiner Umgebung loszulösen und zu exstirpieren. Es ist nicht leicht, Tumor und Schilddrüsensubstanz zu unterscheiden. Links bleibt weiche Drüsensubstanz unangegriffen. Naht der Muskelschicht, Einlegen von zwei Glasdrains.

15. 8. Heilung verläuft beschwerdefrei.

Am 20. 8. wird Patientin entlassen.

Die histologische Untersuchung ergab:

Adeno-Karzinom der Schilddrüse.

Bericht des Pathologischen Instituts der Universität Halle (Prof. Beneke) vom 14. 8. 1926. Objekt: Struma Nr. 1193/26.

Mikroskopischer Befund: Apfelgroße Schilddrüsenhälfte mit fetziger, knolliger Oberfläche. Schnittfläche zeigt am Rande einige stark atrophische Reste kapselartigen Schilddrüsengewebes. Im übrigen wird die Gesamtmasse durch zwei gleichartige, äußerst pralle Knoten gebildet. Jeder ist für sich scharf abgegrenzt. Sie drücken in ihrer Mitte gegeneinander. Ihre Schnittfläche erscheint vollkommen weißgrau.

Mikroskopischer Befund: Die Kapsel enthält schmale Züge atrophischen Schilddrüsengewebes. Die Knoten selbst zeigen äußerst dicht zusammengepreßte, kleine Schilddrüsenbläschen und Schläuche, welche zum Teil noch klaffende Lumina ohne Inhalt besitzen. In den jüngsten Abschnitten werden sie von zarten Bindegewebszügen, offenbar den Kapselresten septiert. Nach dem Zentrum zu werden die Septa derber und die Geschwulstzellen liegen dann als dichte Alveolen in dem Gerüst. Die bisher beschriebene Struktur entspricht dem größeren der beiden Knoten. Der kleine zeigt das Bild schlauchartiger, lumenhaltiger Stränge in noch viel stärkerem Maße. Die Bläschenformen fehlen hier. Endlich findet sich unabhängig von den beiden großen Knoten noch ein kirschkerngroßer, in der Kapsel gelegener. Dieser bildet eine große, von derbem Bindegewebe abgekapselte Cyste mit kolloidalem Inhalt, in deren Lumen reichlich plumpe, knorrige Papillen eindringen, um es fast vollständig zu füllen. Diese Papillen sind von kubischem Epithel überzogen und besitzen ein rundzellenreiches Stroma, in welchem wieder selbständige, adenoähnliche

Drüsenbläschen von Schilddrüsenart sich einstülpen. Das alte Stroma der Kapsel enthält noch einige weite, mit ähnlichem Epithel ausgekleidete, klaffende Kanälchen.

Diagnose: Adeno-Karzinom.

gez. Prof. B.

Brief des Dr. Sp. aus H. vom 10. 8. 1934.

... in letzter Zeit Steigerung der Beschwerden (Atemnot, Lufthunger) durch Wachstum des Kropfes.

Die Patientin hat sich in der Zwischenzeit leidlich entwickelt.

Am 14. 8. 1934 erfolgt Aufnahme in die Chirurgische Klinik.

Lokalbefund: An der linken Vorderseite des Halses findet sich ein harter, faustgroßer Tumor mit einem hühnereigroßen Ausläufer nach rechts oben. Die nichtempfindliche Haut darüber ist gespannt. Außerdem zwei bogenförmig verlaufende, reizlose, ca. 10 cm große Narben.

Abdomen: 5 cm oberhalb der Lig. inguinale zwei schräg verlaufende, reizlose Narben, ca. 5 cm lang, von Implantation herrührend.

Täglich 3 mal eine Tablette thyreoidea. Bei der Aufnahme betrug der Umfang des Halses 45 cm. Am 27. 8. war der Halsumfang auf 40 cm zurückgegangen. Die Patientin wurde für neun Wochen mit genauer Therapiefortführungsanweisung nach Hause entlassen.

Brief des Dr. Sp. vom 11. 10. 1934.

Der Halsumfang ist um weitere 5 cm, also auf 35 cm, zurückgegangen. Nach Ihrer Anweisung habe ich Schilddrüsentabletten gegeben, mit einmaliger 8 tägiger Unterbrechung wegen erheblicher Unruhe und Herzklopfen. Danach wurden die Tabletten recht gut vertragen. Pulsfrequenz: 95—105. Gewicht: 45,8 kg. Wiederaufnahme in die Klinik am 5. 12. 1934. Patientin hat sich in der Zwischenzeit recht gut gefühlt, der Halsumfang ist weiter geringer geworden. Zeitweise hat sie stärkeres Herzklopfen, leichte Erregungszustände und innere Unruhe. Die Patientin hat auf Anraten ihres Arztes für einige Zeit Dijodthyrosin-Tabletten genommen, danach fühlte sie sich ruhiger, litt nicht mehr an Herzklopfen und anderen nervösen Reizzuständen. Am 15. 10. Grundumsatzbestimmung ergibt: + 7,4%.

Am 27. 10. Bericht aus der Frauenklinik.

Uterus retroflektiert und nach rechts verlagert. Auffallend kleine Adnexe, kein krankhafter Befund. Ovarien nicht vergrößert. Regelanomalien sicherlich innersekretorisch bedingt. Gerade bei Thyreotoxikosen findet man nicht selten Störungen in der Funktion der Ovarien. Die Leibschmerzen sind gynäkologisch nicht bedingt.

Am 22. 10. wird eine Gynergenkur begonnen. Seelisch besteht eine gewisse Aufregung bei der Kranken, die sich nicht operieren lassen will.

Am 9. 11. wird Patientin entlassen. Die Schilddrüse ist gleich groß geblieben, der seelische Zustand ist ruhiger und im Ganzen gut.

Brief des Dr. Sp. vom November 1936.

Allgemein hat sich im Zustand der E. B. seit Entlassung aus der Klinik nicht viel geändert. Der Kropfumfang ist mit ca. 40 cm der gleiche geblieben, auch hat sich das Körpergewicht nicht viel geändert, beträgt z. Zt. 48,0 kg. Die Pulsfrequenz beträgt 90 i. M., Puls ist gleichmäßig und kräftig. In der letzten Zeit klagte sie allerdings über Schwindelgefühl und Mattigkeit, jedoch glaube ich, daß sie sich körperlich zu sehr anstrengt durch die Tätigkeit in einer Metallfabrik in W., wo sie als Arbeiterin beschäftigt ist. Das Nervensystem ist sehr leicht erregbar, bietet Erscheinungen einer ausgesprochenen Neurasthenie. Es wurden im Laufe der letzten zwei Jahre nur hin und wieder Dijodthyrosintabletten genommen.

Auffällig bei der Elisabeth B. ist das frühzeitige Auftreten des Kropfes, bereits im siebenten Lebensjahre und die dauernde Rezidivierung, die wohl doch im Sinne einer Bösartigkeit der Struma zu deuten ist, wenngleich keinerlei klinische Anzeichen eines Schilddrüsenkrebses vorgelegen haben. Da gleichzeitig eine Hypofunktion der Schilddrüse bestand, wurde der Versuch, mit Hilfe einer Transplantation von Basedowstrumateilen eine Heilung anzustreben, vorgenommen. Vor und nach der Implantation wurden Schilddrüsenpräparate gefüttert. Diese Behandlung zeitigte einen, wenn auch nur drei Monate währenden Erfolg. In dieser Zeit traten auch zum ersten Male Menstruationsblutungen ein. Es ist leider verabsäumt worden, der Patientin nach der Entlassung aus der Klinik weiter Schilddrüsenpräparate zu geben; da allgemein allzuleicht die Gefahr eines zu schnellen Aufbrauchens des Plantats besteht. Es dürfte interessieren, einiges über die Schilddrüsenimplantationen und über die Erfahrungen der Chir. Halleschen Universitätsklinik auf diesem Gebiete zu hören.

Th. Kocher, der sich wohl am meisten mit den Problemen der Transplantation von Schilddrüsengeweben beschäftigt hat, stellt folgende sechs zu beachtende Programmpunkte auf, die zumindest befolgt werden müssen, um einen Erfolg der Implantation zu zeitigen:

„1. Der Empfänger muß auf sein Bedürfnis nach Schilddrüsenzufuhr geprüft sein, d. h. an Hypothyreose leiden.

2. Durch Vorbehandlung mit Schilddrüsenpräparaten muß die biochemische Differenz zwischen Spender und Empfänger vor der Operation ausgeglichen sein.

3. Zur Implantation muß beim Empfänger das richtige Organ ausgesucht werden: Milz, Knochenmark, Subkutis. Beim Spender muß eine lebenskräftige aktivierte oder hyperaktive Schilddrüse (Basedow) vorhanden sein.

4. Es muß ein genügend großes Stück Schilddrüse oder multiple Stücke ein- oder mehrzeitig übertragen werden, und die Erschöpfung des Transplantats durch zu großen Schilddrüsenhunger des Empfängers mittels vorsichtiger Schilddrüsenbehandlung verhütet werden.

5. Das Schilddrüsenstück muß sofort unbeschädigt im Momente der Abtrennung vom Körper des Spenders an seinen Platz im Körper des Empfängers übertragen werden.

6. Die Operation muß mit tadelloser Technik und verschärfter Asepsis ausgeführt werden und Primärheilung ohne jede Störung verbürgen."

Eitel bewies neuerdings durch Tierversuche, daß es gelingt, die Lebensdauer autoplastisch und homoioplastisch verpflanzten Schilddrüsengewebes mit thyreotropem Hormon zu verlängern. A. Kocher will von 204 Fällen von Schilddrüseninsuffizienz 26% geheilt, 21% gebessert haben, 39% kamen nach der Implantation mit 1/3 oder 1/2 der früheren Schilddrüsendosen aus. Nur in 14% hatte er Mißerfolge zu verzeichnen. 1889 führte Bircher die erste Schilddrüsenimplantation bei einem Myxödemkranken aus. Damals schon sagte Bircher dem Transplantat eine beschränkte Wirkungszeit zu, da alle Transplantate als Fremdkörper nach Jahr und Tag der natürlichen biologischen Resorption anheimfallen.

Christiani heilte 1904 ein Myxödem, nachdem er 38 kleine Stücke einer Basedowschilddrüse unter die Haut implantierte. Diese Frau machte drei Schwangerschaften durch, wurde 10 Jahre lang beobachtet und blieb während dieser Zeit gesund. Derselbe heilte 1906 ein Myxödem durch Transplantation, hielt aber ein Achtel der früher gefütterten Schilddrüsenmenge bei. Nach 2 Jahren gebar diese Frau ein Kind. Während der Schwangerschaft erfuhr das Transplantat eine Vergrößerung, die mit dem Ablauf der Schwangerschaft wieder zurückging.

Payr hatte Erfolg mit einer Transplantation bei einem Kinde, aber nur für 3 Jahre, danach trat der alte Krankheitszustand wieder ein.

v. Bramann berichtet 1909 aus der Chirurg. Halleschen Universitätsklinik von Heilung des myxödematösen Zustandes durch Schilddrüsentransplantation ins Knochenmark in drei Fällen. Besserung des Auffassungsvermögens und der Mimik wurden beobachtet. Diese Erfolge waren aber nicht von Dauer.

In unserem Falle Elisabeth B. hielt die Wirkung des Implantates vollle drei Monate an, denn der Schilddrüsentumor ging von über Faustgröße auf die Größe eines Apfels zurück. In einem weiteren Falle aus unserer Klinik wurde bei einem 15½-jährigen Mädchen eine Transplantation vorgenommen. Vor 1½ Jahren hatte sich bei ihr eine Struma von mittelfester Konsistenz ausgebildet. Es bestand eine deutliche Hypofunktion der Schilddrüse. Zwei Scheiben einer Basedowstruma wurden unter die Bauchhaut verpflanzt. — Primäre Wundheilung. Nach 2 Monaten war die Struma um die Hälfte kleiner geworden. Zum ersten Male traten die Menses auf, weiter wurde dieser Fall nicht verfolgt.

Bei einem 14-jährigen Jungen Hans Th. wurde ebenfalls eine Implantation von Schilddrüsengewebe vorgenommen. Die Vorgeschichte ergibt, daß die Eltern und seine 5-jährige Schwester

gesund sind. Patient ist gesund geboren, wurde 3 Wochen gestillt. Mit 2 Jahren Diphtherie und Mumps, danach Mittelohrvereiterung. Mit drei Jahren wegen Mastdarmvorfall operiert.

Zustand: Patient ist geistig sehr zurückgeblieben, Hilfsschüler, körperlich normal entwickelt, etwas groß und ungeschlachten wirkend. Gesichtsausdruck durchaus unintelligent. Leichte X-Beinstellung. Allgemein unproportioniert wirkend, innere Organe ohne krankhaften Befund.

Am 30. 9. 36 wird in Allgemeinnarkose auf der linken Bauchseite in Höhe des Nabels in Horizontallinie die Rektusscheide eröffnet. Man kommt dabei nach oben, in ungefähr 1½ cm Entfernung von der Schnittlinie an eine Inscribtion. Nach unten zu findet sich eine größere Tasche, gebildet von Fascie und Muskel. In diese wird ein etwa zwei apfelsinenscheibengroßes Strumagewebestück eingelegt. Ein weiteres, ungefähr halb so großes, legt man in die Nähe der Inscribtion. Ein drittes, das an Größe dem zweiten gleichkommt, wird in das subkutane Fettgewebe oberhalb der Lokalisation des ersten Stückes eingepflanzt. Das Strumagewebe stammt von einer, zuvor operierten, teilweise cystisch veränderten Struma, die in ihrem klinischen Bild leichte Basedowerscheinungen dargeboten hatte. Danach schichtweise Wundnaht. Die Wundheilung gestaltet sich primär. Bei der stattgehabten Nachuntersuchung ein Jahr später, war der 15-jährige Junge 158 cm groß und 45,0 kg schwer. Seine geistige Regsamkeit hatte etwas zugenommen, auch konnte er jetzt dem Unterricht in der Berufsschule besser folgen. Im ganzen wirkte er dennoch unproportioniert. Die Implantation hat auch hier nur einen teilweisen Erfolg gezeitigt.

Ein weiterer Fall des jetzt 19-jährigen Erich N. aus M. zeigt, daß nach sechs Jahren bei einer erneut stattgehabten Implantation an gleicher Stelle keinerlei Spuren und Reste des ersten Implantats sichtbar wurden. Nach der ersten Operation, als der Junge 11 Jahre alt war, besserte sich sein Zustand erheblich. Er wurde frischer, spielte mit seinen Altersgefährten, nahm intensiver am Schulunterricht teil. Das Pastöse im Gesicht verschwand. Dieser Erfolg währte aber nur ein halbes Jahr. Sieben Jahre später zeigte sich, daß der Kranke in der Entwicklung seines Körpers und vor allem seiner Geschlechtsteile stark zurückgeblieben war.

Es zeigte sich ein kindlicher Habitus, verbunden mit einem Hypogenitalismus. Die Haut und die Subcutis fühlte sich teigig an, reichlicher Fettansatz fand sich am ausgeprägtesten in der Inguinalgegend. Die Behaarung der Schamgegend und der Achselhöhlen fehlte ganz. Die 1935 erfolgte Implantation brachte auch

nicht den gewünschten Erfolg, wenn sich auch eine leichte Besserung zeigte.

1938 war Pat. 22 Jahre alt, 160 cm groß, starker Fettreichtum, leichter Anflug der Achsel- und Schamhaare. Geschlechtsteile stark zurückgeblieben. Der Kranke ist leicht vergeßlich, es besteht ein hochgradiger Tremor, bei Nichteinnehmen seiner Schilddrüsentabletten verschlechtert sich sein Zustand sofort.

In der Univ. Klinik konnten nur teilweise und kurzdauernde Erfolge der homoioplastischen Schilddrüsenimplantation beobachtet werden.

Von Eiselsberg glaubt, daß eine verpflanzte Drüse einheilen und auch funktionieren kann. Enderlein bestätigt dies, sagt aber als Einschränkung, daß die Leistungsfähigkeit auf drei bis neun Monate beschränkt bliebe. Lexer faßt das Resultat der homoioplastischen Transplantationen von Schilddrüsengewebe beim Menschen wie folgt zusammen:
„Reine Erfolge kann man nicht, Teilerfolge selten erwarten."

Kocher spricht von einem vorübergehenden oder teilweisen Erfolg, so daß für Monate das Befinden des Empfängers in bedeutendem Maße gebessert wird. Dieser partielle Erfolg ist unbestritten, wird nur nicht genug gewürdigt; denn die erheblichen Besserungen der Konstitution des Kranken ermöglicht es, bei einem Individuum eine erfolgreiche, innerliche Schilddrüsentherapie einzuleiten, die vorher nicht möglich war. Durch Transplantation ist nur noch eine Zuführung weit geringerer Mengen von Schilddrüsentabletten nötig. Während vorher große Dosen, nicht ohne Schaden der Kranken nötig waren. Bei einem Fehlen der Schilddrüse — also bei einem Kretinen — ist die Implantation ohne Erfolg, da der Körper garnicht auf Schilddrüsensekretion eingestellt ist.

Im direkten Widerspruch zu Lexers und Kochers Aussagen, die eine Implantation bei einem Kretinen für nutzlos halten, steht ein Fall von Portugalow, der im Jahre 1926 auf dem russischen Chirurgenkongreß über die Implantation der Schilddrüse mittels Gefäßnaht von einem Basedowkranken bei einer Kretinin berichtete. Die transplantierte Drüse heilte gut ein und nach 2—3 Wochen änderte sich der Charakter der Patientin. — Sie wurde lebhafter, spielte, interessierte sich jetzt für Dinge, denen sie vor der Operation keinerlei Beobachtung schenkte. Die Pulsfrequenz stieg von 65 auf 100 in der Minute. Fünf Monate später war eine wesentliche Besserung des physischen und psychischen Zustandes eingetreten.

Was den Transplantationsort anbelangt, so wurden vor allem das properitoneale Gewebe, die Subcutis, das Knochenmark und

die Milz benutzt, ohne daß wesentliche Unterschiede im Erfolg gesehen wurden.

Im Falle der Elisabeth B. fällt die lange Rezidivfreiheit, das Fehlen von Metastasen und die Gutartigkeit im klinischen Erscheinungsbild auf, trotz histologisch erbrachter Malignität. Dieses relative, klinisch gutartig Erscheinende, liegt in der Geschwulstform und im histologischen Aufbau derselben begründet. Prof. Dr. B. stellte in diesem Falle die Diagnose: „Adenokarzinom", das der wuchernden Struma Langhans gleichzusetzen ist, nach v. Eiselsberg. Langhans stellte sie, was ihre Bösartigkeit anbelangt, zwischen Adenome einerseits und Karzinome andererseits.

Wegelin meint, „was die Bösartigkeit geringer erscheinen läßt, ist die mehr expansive Wachstumstendenz, sowohl des primären Tumors, als der Metastasen, das infiltrative Wachstum beschränkt sich am häufigsten in dem Durchdringen des benachbarten Drüsengewebes und der Gefäße, was aber hauptsächlich nur mikroskopisch zu erkennen ist." Er berichtet über ein Adenokarzinom, bei dem weder anatomisch noch im weiteren klinischen Verlauf irgendwelche Malignität zu Tage trat.

Wolf sah einen 17-jährigen Jungen und dessen 20-jährigen Bruder, Wißner und Kowarsky, ein 17-jähriges Mädchen mit einer wuchernden Struma Langhans. Im jugendlichen Alter wird vor allem das weibliche Geschlecht häufiger betroffen. Unsere Elisabeth B. war 15 Jahre alt, als histologisch das Adenokarzinom nachgewiesen wurde. Ob bereits bei den ersten Operationen, mit 7 bezw. 10 Jahren, eine maligne Entartung vorlag, ist schwer nachzuweisen. Eine histologische Untersuchung unterblieb damals wegen Geldmangel in beiden Fällen. Bircher beobachtete bei einem Drittel seiner Fälle ein Entstehen der wuchernden Struma Langhans in einem Alter unter 20 Jahren. Darunter bei einem sechsjährigen Knaben, bei 10—13 und 14-jährigen Mädchen, während das höhere Alter verschwindend gering beteiligt war. Diese Fälle ermuntern zu der Annahme, daß bei der 7-jährigen Elisabeth B. doch schon eine bösartige Struma vorgelegen hat, da auch bis zum 15. Lebensjahre zweimal Rezidive auftraten. Ein, dem Fall der Elisabeth B. ähnlich Geartetes beobachtete Bircher. In diesem Falle war die Struma Langhans sehr benigne. Sie zeigte keinerlei Symptome einer Malignität, außer, daß sie 4 mal rezividierte und viermal im Laufe von 12 Jahren operiert werden mußte. Histologisch wurde sie als wuchernde Struma Langhans belegt. Bei unserer Elisabeth B. war bemerkenswert das dreimalige Auftreten von Rezidiven im Verlaufe von 14 Jahren und außer zeitweiliger Atemnot zeigten sich keinerlei klinische Symptome, die eine bös-

artige Geschwulst der Schilddrüse vermuten ließen. Für die dauernde Rezidivierung der Struma bei der E. B. glauben wir die Hypofunktion der Schilddrüse verantwortlich machen zu können. Der Körper sucht von sich aus das Defizit an wirksamem Schilddrüsensekret durch vermehrtes Wachstum des sekretbildenden Drüsenparenchyms auszugleichen. Darum waren und sind hier alle Operationen zwecklos und nur Transplantationen und Verabfolgung von Schilddrüsensubstanz angebracht. Ihr augenblickliches Befinden scheint die vorhergehende Annahme zu rechtfertigen.

Alle Forscher betonen, daß die Knotenkröpfe, vor allem die Adenome, eine Tendenz zur bösartigen Umwandlung in sich bergen, wobei die Entwicklung sich über mehrere Jahre erstrecken kann. Dunhill bezeichnet die Adenome als praecanceröse Zustände und hält sie bereits für echte Krebse; denn die krebsigen Eigenschaften des Gewebes sind längst vorhanden, bevor sie sich im histologischen Schnitt zeigen. Graham dagegen spricht erst dann von Bösartigkeit, wenn ein Einbruch in die Blutgefäße erfolgt ist. Bircher sagt: „Der Kropf schafft eine gewisse Disposition für eine bösartige Geschwulst". Man kann sagen, daß der Kropf im Sinne der Umwandlung einer gutartigen Geschwulst in eine bösartige, als Vorläufer der bösartigen Tumoren betrachtet werden muß. In kropfdurchseuchten Gegenden findet man Schilddrüsenkarzinome häufiger als in kropffreien. Es ist z. B. bekannt, daß in der Schweiz auf zehn gutartige ein bösartiger und in Berlin auf tausend gutartige Kröpfe ein bösartiger entfällt.

Graham fand, daß in 90% die bösartigen Schilddrüsengeschwülste aus einem praeexistierenden Adenom entstehen und schon im frühesten Stadium der Umänderung ihres Charakters findet man epitheliale Zellengruppen in den Blutgefäßen. Eine Ausnahme machen das Adenokarzinom papilliforme und das Karzinom simplex, die beide in das Lymphsystem eindringen.

Als eines der Frühsymptome der malignen Entartung einer Struma gilt das vermehrte Wachstum. Eine bis dahin bestehende Struma oder nur ein Teil von ihr, beginnt plötzlich sich zu vergrößern.

Th. Kocher prägte folgenden Ausspruch: „Jeder Kropf, der bei einem Erwachsenen unmotiviert zu wachsen anfängt oder Beschwerden zu machen beginnt, ist der Malignität verdächtig, wenn nicht Blutungen oder Entzündungen als Motiv der Veränderungen gefunden werden. Darum ist das unmotivierte Wachstum das einzig wirkliche Frühsymptom."

Berard und Dunet fanden dieses vermehrte Wachstum in 95%, Barthels in 75% der Fälle.

Die Konsistenzveränderung der Struma ist weiter eine wichtige Äußerung des Bösartigwerdens des schon lange vorher bestehenden Kropfes. Der bis dahin weiche, elastische Tumor wird in einem Teil oder in seiner Gesamtheit hart, höckrig und unregelmäßig. Bei 30% stellte Tinker diese Härte fest, macht aber darauf aufmerksam, daß Verkalkungen in gutartigen Kröpfen ebenfalls Härte und Höckrigkeit vortäuschen können. Berard und Dunet halten dieses Frühsymptom — die Erhärtung der Struma — schon für unsicherer als das zuerst genannte — nämlich die Wachstumszunahme.

Den Atembeschwerden als Frühsymptom der Entartung mißt Ehrhardt große Bedeutung zu. Seine Ansicht teilen Breitner und Just, doch Klose und Hellwig wollen dieses Symptom selten gesehen haben. Tinker will sie sogar bei gutartigen Kröpfen gleich häufig gefunden haben. Als Frühzeichen allein kann wohl die Atemnot kaum gewertet werden.

Eines der wichtigsten Frühzeichen der bösartigen Umwandlung ist das Auftreten des Kropfes im jüngeren Lebensalter. Eine Struma, die nach dem 30. oder 40. Lebensjahre anfängt, Beschwerden zu verursachen, ist durchaus in den meisten Fällen als bösartig zu werten. Ein Beweis für die Wichtigkeit dieses Frühsymptoms geben die Zahlen Portmanns. Nur in 3% wurde die Diagnose Struma maligna bei Patienten, die jünger als 30 Jahre alt waren, gestellt. Bei Patienten zwischen 30 und 50 Jahren stieg die Prozentzahl schon auf 40% und nach dem 50. Lebensjahre wurde die Diagnose in 80% aller Fälle gestellt.

Neuralgische Schmerzen, Schluckbeschwerden werden von vielen Forschern als wichtige Frühzeichen einer bösartigen Umwandlung der Struma bewertet. Doch andere wieder äußern gegenteilige Ansichten, weil sie glauben, daß ausstrahlende Schmerzen erst bei Kapseldurchbruch beobachtet werden. Ehrhardt aber erklärt, daß neuralgische Schmerzen bereits bei Kapseldehnung auftreten können.

Plummer, Coller und Klose sehen im Hyperthyreodismus eines Adenomknotens oder einer Struma ein wichtiges klinisches Frühzeichen der beginnenden Malignität. Kocher, Pemberton lehnen die Bedeutung dieses Symptoms als Verdachtsmoment der Bösartigkeit vollkommen ab.

So kommen de Quervain, Berard und Dunet, Barthels und Graham zu den Worten: „Die sichere Diagnose des intrakapsulären Tumors ist kaum möglich". Vermehrtes Wachstum jenseits des 30. Lebensjahres, verbunden mit einer Konsistenzänderung

sind noch immer die sichersten Frühzeichen der bösartigen Umwandlung einer Struma.

Wilson und Herbst stellten die Diagnose Krebs der Struma in 70%, Portmann in 50% der Fälle nicht. Graham fand von 98 Geschwülsten der Schilddrüse 30 bis 40% morphologisch sicher als Karzinome, in 60—70% konnte die Diagnose bösartig weder erhärtet noch ausgeschlossen werden.

Bei den malignen Adenomen war in 30—40% die mikroskopische Beschaffenheit der Zellen nicht charakteristisch, obgleich die Geschwülste sicher durchaus bösartig waren (Rezidive, Metastasen, Tod). 43 Adenomfällen fehlten die klinischen und pathologischen Merkmale der Bösartigkeit bei entscheidenden oder wenigstens dubiösen histologischen Veränderungen. Die morphologische Beschaffenheit der Zellen oder des Gewebes ist durchaus unverläßlich, hinsichtlich der Bestimmung der Bösartigkeit. Diese ist abhängig von der Tendenz oder Fähigkeit, in die Kapsel, Lymph- oder Blutgefäße einzudringen. Epithelgeschwülste in Blutgefäße eindringend, sind nicht harmlos, wenn sie auch mikroskopisch keine Kriterien einer Bösartigkeit zeigen, so sollten sie doch als Karzinome angesehen werden. Epitheliale Geschwülste, die eingekapselt und weder in Blut- noch Lymphbahnen eindringen, sind gutartig, ungeachtet ihrer anderweitigen mikroskopischen Beschaffenheit.

Michelmann weist darauf hin, daß wir heute über keine speziellen diagnostischen Eigentümlichkeiten bei bösartigen Geschwülsten der Schilddrüse verfügen und den Moment der bösartigen Veränderung, der bis dahin gutartigen Strumen nicht bestimmen können.

Als sichere Anzeichen der Bösartigkeit einer Struma gelten also die zunehmende Atemnot, Schluckbeschwerden, ausstrahlende Schmerzen, Unbeweglichkeit des Tumors, Mitbeteiligung der Haut.

Wir fanden bei unserem halleschen Material Atemnot in 80%, schnelles Wachstum in 90%, Schluckbeschwerden in 65%, Heiserkeit in 11%, ausstrahlende Schmerzen in 25%, Härte der Geschwulst und behinderte Verschieblichkeit in 88%, Metastasen in 30% der Fälle.

Wir erkennen, daß es viele Wahrscheinlichkeitszeichen gibt, die eine bösartige Umwandlung eines Kropfes vor dem Kapseldurchbruch vermuten lassen und eine frühzeitige und dadurch lebensrettende Diagnose zu stellen gestatten. Nach stattgehabtem Kapseldurchbruch ist es nicht mehr allzu schwer, die schicksalsschwere Diagnose zu stellen.

Differentialdiagnostisch kommen im Frühstadium die Trennung von Wachstumsmodifikationen einfacher Kröpfe, ferner die Thyreoiditis in Betracht. Im allgemeinen fehlt beim gutartigen Kropf das schnellle Wachstum und das Härterwerden. Ebenso treten die begleitenden Beschwerden in langsamerer Folge hervor. Eine Ausnahme bilden die retrosternal gelegenen Strumen und die, welche die Luftröhre hufeisenförmig umgreifen.

Eine mehr gleichmäßige Verdickung der ganzen Schilddrüse und akuter Beginn mit Schüttelfrösten, hohem Fieber und starken Schluckbeschwerden kennzeichnen das Krankheitsbild der Thyreoiditis.

Eine Probeexcision im Frühstadium bei noch intracapsulär gelegenem Tumor wird streng abgelehnt. Wohl ist die Probeexcision bei sicherer Malignität gestattet und nach Bowing sogar erwünscht, um die wichtige Dosierung der Bestrahlung zu finden. Außerdem können maligne Papillome auch bei Vorhandensein von Metastasen mit Erfolg operativ angegangen werden. Drittens kann man prognostisch wertvolle Rückschlüsse finden. In Halle nahmen wir nur in einem Falle eine Probeoperation vor. Sonst wurde darauf verzichtet. Probebestrahlung, Jodverabreichung zur Sicherung der Diagnosen wurden niemals in der halleschen chir. Klinik ausgeführt und erfahren auch von den meisten Forschern eine sichere Ablehnung.

Drei Methoden sind es vor allem, mit denen man die Struma maligna erfolgreich zu bekämpfen hofft. Jede Heilungsart hat ihre Förderer und auch ihre Gegner. Weiterhin ist ausschlaggebend für den zu beschreitenden Therapieweg die Art der Geschwulst und der Zeitpunkt des Malignitätserkennens. Ist der Tumor noch intrakapsulär gelegen oder nicht? —

Für das intrakapsulär gelegene Schilddrüsenkarzinom ist nur die Radikaloperation angezeigt. A. Kocher schätzt in diesen Fällen die Dauerheilung auf 80—90%. Herbst fand eine Rezidivfreiheit in 47% und Balfour in 70%.

Berard und Dunet sehen eine Indikation zur radikalen Operation im Stadium des anscheinend intrakapsulären Tumors und nicht bemerkter Metastasen. Es liegen hier klinisch die Wahrscheinlichkeitszeichen vor.

Strittig allein ist die Operationsindikation bei erfolgtem Kapseldurchbruch und bei cervikaler Ausbreitung. Kocher, Ehrhardt treten auch hier unbedingt für eine Operation ein. Dagegen fordern Schaedel, Courcy für diese Fälle nur die Bestrahlung, da

eine Radikaloperation nach erfolgtem Kapseldurchbruch ausgeschlossen ist.

Barthels und Levinson sehen gar eine Verschlechterung des Bestrahlungserfolges nach unradikaler Operation als gegeben an.

Berard, Dunet, Klose, Hellwig, Breitner, Portmann, Haas und viele andere berichten über günstige Resultate bei Nachbestrahlung nach nicht radikaler Operation und stehen daher im Gegensatz zu den vorher Genannten. Für viele bildet der Kapseldurchbruch keine Gegenindikation für eine Operation. Sie nehmen soviel wie möglich vom Tumorgewebe und erwarten durch die Nachbestrahlung bessere und anhaltendere Erfolge, als durch die Bestrahlung allein erreicht werden können.

Die Zahlen Portmanns beweisen das Gesagte:

Es lebten mehr als drei Jahre von

26 Pat., die nur bestrahlt wurden,	2 = 7,6%
43 Pat., die nur operiert wurden,	5 = 11,6%
66 Pat., die operiert und nachbestrahlt wurden	21 = 31,7%.

Ebenfalls wird die erfolgreiche operative Entfernung von Rezidiven vorgenommen. Just übte zehnmal Rezidivoperationen an einem Kranken aus. Das Bestehen von Metastasen gilt allgemein als Gegenindikation für eine Operation.

Die Mortalität der Radikal- und Teiloperationen beträgt im Durchschnitt 12%.

Heyerdahl berichtet über die günstige Beeinflussung der Struma maligna durch Radiumbehandlung. Schaedel und Pfahler bestätigen diese Erfolge. Sie wollen eine Heilung oder zumindest einen der Heilung gleichkommenden Zustand in 60 und mehr Prozent beobachtet haben.

Zweifellos beruhen diese sehr günstigen Ergebnisse auf der verschiedenen Strahlenempfindlichkeit, die gewisse Tumorformen zeigen. So sind vor allem die malignen Papillome und Adenome und die wuchernde Struma Langhans sehr gut durch Röntgentiefenbestrahlungen und durch Radiumeinlagen beeinflußbar, während Sarkome und Karzino-Sarkome und die Karzinome so gut wie nicht auf die Strahlen reagieren. Neuerdings kann man sagen, daß die Heilerfolge durch die Bestrahlung auf 10—20% zu beziffern sind.

Als Indikation für die Bestrahlung gilt die Struma maligna, die die Kapsel bereits durchbrochen hat und die dann natürlich die sicheren klinischen Symptome bietet. Pfahler betont, daß die Bestrahlung bis an die Grenze der Toleranz des normalen Gewebes zu treiben ist. Er glaubt, die meist zu geringe Bestrahlungsintensität für das Versagen der Strahlenbehandlung verantwortlich

machen zu können. Berard, Breitner, Just fordern eine partielle, atypische Thyreoidektomie mit nachfolgender Bestrahlung. Also eine Kombination von Operation — Radikaloperation einbegriffen — und Nachbestrahlung. Bowing empfiehlt die Bestrahlung als Vorbehandlung für eine Operation: „Die Bestrahlung soll einen ausgedehnten, inoperablen Tumor in das Stadium der Operabilität bringen."

Marchand berichtet über einen Fall, der noch nach 15 Monaten nach einer Totalexstirpation der Schilddrüse bei gutem Befinden war. Kopp sah eine 6-jährige Rezidivfreiheit nach erfolgter Operation.

Klose und Hellwig haben 20 an bösartigen Kropfgeschwülsten Erkrankte operiert. 18 davon starben innerhalb eines Jahres, nur 2—10% blieben 3 bezw. 4 Jahre rezidivfrei.

Barthels konnte von 112 Fällen nur 47 operieren. 70% also 33 starben innerhalb eines Jahres, 8,2% lebten länger als 4 Jahre.

Heyerdahl erzielte durch Radiumbestrahlung in 62% eine deutliche Einwirkung. Doch in der Hauptsache handelte es sich um einen Rückgang des Tumors und nur einmal = 12% sah er einen Heilerfolg. Tinker spricht über eine mehr als drei Jahre bestehende Lebensdauer in 40% nach unradikal erfolgter Operation und Nachbestrahlung mit Radium. Neuerdings berichtet er über operative Behandlung der Adenokarzinome der Schilddrüse mit Hilfe der Elektrochirurgie in Verbindung mit Röntgen- und Radiumbestrahlungen nach stattgehabter Operation. Es lebten nach dieser Behandlung 10 Patienten 3 Jahre, 9 Patienten 4 Jahre, 8 Patienten 5 Jahre, 6 Patienten 6 Jahre, 5 Patienten 7 Jahre, 2 Patienten 11 Jahre, 1 Patient 13 Jahre. Ein Patient starb nach 9 Jahren. 8 starben an Rezidiven innerhalb von 2 Monaten bis zu 2 Jahren. Tinker glaubt, daß die Elektrochirurgie die Neigung zur lokalen Rezidivbildung verringert. Couland berichtet über 7 Fälle von Struma maligna, bei denen eine Operation aussichtslos erschien. Mit Hilfe von Seruminjektionen will er eine zunehmende, anhaltende Verkleinerung der Struma und auch der Rezidivknoten und der Indurationen erzielt haben. Zum Teil liegen diese Resultate 3 Jahre und mehr zurück. Eine wirkliche Heilung will Couland noch nicht für seine Behandlungsmethode annehmen, obwohl einzelne Patienten voll arbeitsfähig sind. Serumherstellung und Zusammensetzung gibt C. leider nicht an. Portugalow berichtet über die Totalexstirpation der Schilddrüse wegen Krebses. Danach überpflanzt er eine menschliche Basedowschilddrüse, indem er den Gefäßstiel mitüberpflanzt. Die Arterie des Transplantats

vereinigt er mittels Gefäßnaht mit der Arterie epigastrica inf. Beweise für die Erhaltung der Blutzirkulation in den großen Gefäßen des Plantats kann Portugalow nicht erbringen. Wohl überzeugen seine Fotos. Aus einem myxomatösen Zustandsbild infolge des Schilddrüsenkrebses resultiert nach der Überpflanzung ein gesundes, frisches Aussehen des Patienten. Einen Fall konnte er 5 und einen anderen 1 Monat beobachten. Diese Beobachtungszeit ist zu kurz bemessen, um von einem Erfolg sprechen zu können.

Wir wissen, daß Transplantate 6 Monate und wenig länger voll wirksam sein können, wie schon an anderer Stelle beschrieben worden ist. Holfelder fand bei einer Beobachtungszeit von drei Jahren nach Strumamalignabehandlung, daß drei Jahre und länger beschwerdefrei lebten, 5% nach chirurgischer Behandlung, 55% nach Operation und postoperativer Nachbestrahlung, 40% nach Bestrahlung allein.

Durch die kombinierte Behandlung ist eine fünf Jahre dauernde Heilung von 55% erreicht worden. Portmanns Zahlen lauten allerdings nicht so günstig. Eine mehr als fünfjährige Lebensdauer in 11,3%, wenn nur eine Operation vorausging. Bei nur Bestrahlung 9,5% und 17,8% Heilung nach der Kombinationsbehandlung. Pemberton berichtet über 107 operierte Fälle. 97 wurden außerdem noch postoperativ bestrahlt. 91 Fälle oder 85,05% wurden von diesen 107 Fällen ermittelt. 63,74% waren 5—10 Jahre nach der Behandlung am Leben. 36,26% waren verstorben. Bei den Operierten handelte es sich in der Mehrzahl um papilläre Adenokarzinome oder um Karzinome im Adenom (Malignes Adenom), welche beide gewöhnlich geringere Malignität zeigen und kaum metastasieren. Dieser Umstand erklärt das überaus günstige Ergebnis. Bei den inoperablen Fällen wurden 28% mit Radium, 11% mit Röntgen und 61% mit beiden Strahlenarten behandelt. Von diesen wurden 94,44% ermittelt. Im ersten Jahre starben bereits 54%, eine mehr als 5-jährige Lebensdauer erreichten nur 5 Patienten. 90% sind gestorben.

Zusammenfassend kann man sagen, daß die alleinige Bestrahlung 10% Erfolg verbürgt. Die Operation allein zeitigt keine befriedigenden Erfolge, selbst wenn das Karzinom radikal entfernt werden kann. Da die Mehrzahl der zur Beobachtung gelangenden Schilddrüsenkarzinome den weniger malignen Typen mit erheblicher Strahlenempfindlichkeit angehören, ist nach jeder Struma maligna-Operation postoperative Bestrahlung angezeigt.

Von unseren 18 Fällen konnte einer nicht verfolgt werden. Dieser Kranke lehnte eine Operation ab, trotzdem diese noch Radikalität versprach. So wurde der Schilddrüsenkrebs nur in 6 Sitzungen röntgentiefenbestrahlt.

Sieben Kranke unterzogen sich einer Operation, doch in keinem einzigen Falle konnte das Karzinom radikal entfernt werden. Zwei von diesen Operierten starben post operationem. Zwei wurden nicht nachbestrahlt. Einer davon blieb sieben Jahre rezidivfrei und starb dann am auftretenden Rezidiv.

Der zweite Fall, ein Mädchen, lebt heute noch nach 12 Jahren, trotz eines Rezidivs und histologisch gesicherter Malignität. Die restlichen drei Fälle wurden postoperativ röntgentiefenbestrahlt. Eine Frau lebt noch nach 4 Jahren rezidiv- und beschwerdefrei. Die anderen beiden lebten noch 8 bezw. 1 Monat. Es verbleiben noch jene 10 Fälle, die nur bestrahlt werden konnten, bei denen eine Operation nicht mehr angezeigt war. In einem Falle waren wir gezwungen, eine Tracheotomie auszuführen. Diese Kranken erhielten je sechs Röntgentiefenbestrahlungen. In ¼ bis ½-jährigen Abständen wurden die Bestrahlungen wiederholt.

2 Patienten lebten länger als 2 Jahre,
2 Patienten lebten länger als 1 ½ Jahre,
5 Patienten lebten nicht länger als ½ Jahr

nach erfolgter Bestrahlung. Ein Fall lebte länger als ein Jahr, konnte aber dann nicht mehr verfolgt werden.

Es lebten also 1 Patient länger als 12 Jahre und 2 Patienten länger als 4 Jahre. Bei diesen Beiden wurde die bösartige Geschwulst weitgehendst entfernt und zum Teil nachbestrahlt. 14 Kranke oder 82% starben in den ersten zwei Jahren. 18% lebten länger als 4 Jahre. Wirkliche Heilung fanden, soweit sich dies jetzt schon beurteilen läßt, 12%.

Diese Zahl aus dem mitteldeutschen Raum bestätigt die traurige Tatsache, daß nur 10—20% aller Strumamalignaträger nach der Diagnosestellung eine Lebensdauer von mehr als 5 Jahren haben. Auch bei uns erwiesen sich die Operationen mit nachfolgender Bestrahlung den anderen Therapiearten weit überlegen.

Zusammenfassend ist zu sagen:

1. 4% aller Strumen werden bösartig.
2. Das Adenom ist in 70 und mehr Prozent Ausgangsstelle der Struma maligna.
3. Beim männlichen Geschlecht ist eine relative Häufung der bösartigen Schilddrüsenentartung eindeutig wahrzunehmen.

4. Jedes Entstehen einer Struma nach dem 30. Lebensjahre und jedes Wachstum eines schon bestehenden Kropfes ist malignitätsverdächtig.
5. Adenokarzinome der Schilddrüse kommen häufig im jugendlichen Alter vor und zeigen meist geringgradige Bösartigkeit.
6. Nur frühzeitige Operation mit nachfolgender Bestrahlung ist die einzige Behandlungsart, die Rezidivfreiheit und eine Lebensdauer von mindestens 4—5 Jahren garantiert.
7. Jeder Kropf, der operativ entfernt wird, mag er noch so gutartig erscheinen, muß histologisch — wenn möglich durch Serienschnitte — untersucht werden, um ein Karzinom sicher ausschließen zu können.
8. Es gelang durch Transplantation und durch Verabreichung von Schilddrüsensubstanz bei einem bestehenden Adenokarzinom der Schilddrüse eine 12 Jahre anhaltende Besserung im Befinden des Kranken zu erzielen.

Zum Schluß ist es mir eine angenehme Pflicht, Herrn Privatdozenten Friedrich Klages für die Betrauung mit der Arbeit, sowie für die Übernahme des Referates meinen verbindlichsten Dank auszusprechen.

Literaturangabe.

Barthels: Struma maligna Ergeb. d. Chir. und Orthop. Bd. 24.

Berard und Dunet: Cancer thyroidien 1924.

v. Bramann: Schilddrüsenimplantation bei Myxoedem. Dtsch. med. Wochenschrift 1909 S. 1738.

Bericht über die internat. Kropfkonferenz Bern 1927.

Billroth: Ca der Schilddrüse Dtsch. Klinik 1885.

Bircher E.: Kropfproblem Ärztl. Praxis Bd. 23.

Braun H.: Anatomie der Struma maligna. Langenbeck Arch. Bd. 24 und 26.

Couland: Traitment du Cancer thyroidien par un serum cyto — toxique. Ann. d'Otto Laryng Nr. 7 1932.

Dunhill: Karzinom of the thyroid gland Brit. J. Surg. 19 (83—113) 1931 Grenzgeb. Chir. Bd. 78.

Dreyer M.: Schilddrüsenkarzinom Inaug. Diss. Hamburg 1922.

Eitel: Einfluß von thyreotropem Hormon auf die Einheilung verpflanzten Schilddrüsengewebes Grenzgeb. Chir. 77.

— Dtsch. Z. Org. Chir. 247 1936.

v. Eiselsberg: Krankheiten der Schilddrüse Dtsch. Chir. 38 1901.

Flörcken: Klin. und hist. Malign. des Kropfes Med. Klinik 1927.

Graham: Malignant tumors of the thyroid gland Ann. Surg. 81 Nr. 1.

Haas: Bericht auf Münchner Chir. Vers. 21. 6. 27 über Struma maligna.

Holfelder: Röntgenbestrahlung der malignen Tumoren Strahlen-Therapie 15 S. 715.

Kaufmann: Struma maligna Dtsch. Zeitschrift Chir. Bd. 11 und 14 1880.

Kocher Th.: Schilddrüsentransplantation Arch. 1914 Bd. 105 — Schilddrüsenkranke Grenzgeb. Chir. Bd. 29 1916.

Langhans: Über die epith. Formen der malignen Strumen Virch. Arch. 189.

Lexer: Transplantationen Bd. I.

Michelmann: Bösartige Geschw. der Schilddrüse Z. Org. Chir. 38.

Ortmann: Krebs der Schilddrüse Grenz. Chir. Bd. 69.

Payr: Klinik der bösartigen Geschw. Bd. I.

Pemperton: Malignant diesease of the thyroid gland Surg. 79 und 87.

Portulagow: Über den Krebs der Schilddrüse und Ersatz des entfernten Organs durch Homoiotransplantation. Ref. Zentr. Org. Chir. 47 Grenzgeb. Chir. 40 41.

Schaedel: Struma maligna Münch. med. Wochenschr. 1932 Nr. 35.

Tinker: Operative Behandlung von Schilddrüsenkarzinomen Grenzgeb. Chir. Bd. 63.

Tsumaki: Transplantation von Schilddrüsengewebe ins Knochenmark. Grenz. Chir. Bd. 68.

Wegelin: Die Schilddrüse Handbuch der spez. path. Anatomie und Histologie. Henke-Lubarsch Bd. 8.

— Struma maligna Korresp. Schweizer Ärzte Bd. 28.

Wilson L. B.: Malignant tumors of the thyreoid Ann. Surg. 74 S. 129.

Wölfler: 2 Fälle von maligner Struma, Langenbecks Arch. Bd. 25.

Lfd. Nr.	Name	Tag der Untersuchung	Alter	Zeitpunkt des Bestehens der präcancerösen Struma	Wachstumsbeginn der Struma	Lokalbefund	Beschwerden	Diagnose klinisch	Diagnose histologisch	Therapie: Operation	Therapie: Bestrahlung	Therapie: Komb.	Schicksal	Metastasen	
1.	Schr., Max	18. 4. 1934	52	Jugendzeit	Januar 1934	Allseitig vergrößerte, harte, etwas höckrige Struma.	keine	1. Wachstum 2. Härte	nein	abgelehnt	6 Röntgentiefenbestrahlungen	nein	Nach der Bestrahlung wurde der Tumor kleiner und weicher. Ein Jahr später lebt der Pat. noch, gibt dann aber kein Lebenszeichen mehr von sich	keine bekannt	
2.	H., Walter	1. 10. 1930	63	Seit 10 Jahren	Mai 1929	An der rechten Halsseite, ausgehend vom re. Schilddrüsenlappen ein hühnereigroßer Knoten von harter Konsistenz glatter Oberfläche, schlechter Verschieblichkeit.	Atemnot	1. Wachstum 2. Härte 3. Atemnot Rö.-Aufnahme starke Abknikkung d. Trachea	Karzinom simplex	1923 Strumaektomie im Krhs. W.	3 Röntgentiefenbestrahlungen	nein	Exitus letalis 6. 10. 1930	keine bekannt	Rezidiv
3.	B., Willi	19. 11. 1934	39	———	Seit 4 Monaten	In der linken Halsgegend findet sich ein harter, höckriger, wenig verschieblicher apfelgroßer, druckempfindlicher Tumor. In der Nähe desselben mehrere harte Lymphdrüsen tastbar.	Druckgefühl Lufthunger Erregbarkeit	1. Wachstum 2. Härte 3. Atemnot 4. Druckgefühl Rö.-Aufnahme Erhebl. Verdrängung der Luftröhre nach rechts	Man sieht in dem kleineren der vorliegenden exstirpierten Teile noch Reste einer Kolloidstruma, die aber auch schon krebsige Entartung zeigt. Das andere Stück bietet eindeutig das Bild eines Karzinoms, als dessen Ausgangspunkt die Schilddrüse sicherersteht. Die Lymphdrüsen sind als Metastasen des Krebses aufzufassen.	Probeexcision 19. 11. 1934.	Je 6 Röntgentiefenbestrahlungen 1934 und 1935	nein	Exitus letalis 1. 11. 1936 Sektionsprotokoll siehe Bericht Seite 5	Perikard Nebenniere Sternum Lymphdrüsen Pleura Zwerchfell	Ausführlicher Krankheitsbericht Seite 5
4.	W., Franz	21. 1. 1928	24	Seit 2 Jahren	Seit 3 Monaten	Schilddrüse allseitig vergrößert, faustgroß, von harter Konsistenz.	Atemnot Schluckbeschwerden	1. Wachstum 2. Härte 3. Atemnot 4. Schluckbeschwerden	nein	Tracheotomie	3 Röntgentiefenbestrahlungen	nein	Exitus letalis Mai 1928	keine bekannt	
5.	H., Karl	1. 2. 1934	58	———	Seit 3 Monaten	Allgemein vergrößerte, mittelgroße Struma, apfelgroß. Zum größten Teil ist sie retrosternal gelegen.	Atemnot Schluckbeschwerden Heiserkeit	1. Wachstum 2. Atemnot 3. Schluckbeschwerden 4. Heiserkeit	nein	———	Je 3 Röntgentiefenbestrahlungen	nein	Exitus letalis November 1934	keine bekannt	
6.	K., Friedrich	1. 3. 1927	75	Es können keine näheren Angaben gemacht werden, da die ausführliche Krankenakte nicht aufzutreiben ist. gestellt									Exitus letalis 1927		

Lfd. Nr.	Name	Tag der Untersuchung	Alter	Zeitpunkt des Bestehens der präcancerösen Struma	Wachstumsbeginn der Struma	Lokalbefund	Beschwerden	Diagnose klinisch	Diagnose histologisch	Therapie: Operation	Therapie: Bestrahlung	Therapie: Komb.	Schicksal	Metastasen	
7.	H., Marie	4. 3. 1932	66	——	Seit Januar 1932	Allgemein vergrößerte Schilddrüse von harter, etwas höckriger Konsistenz.	Atemnot Schluckbeschwerden	1. Wachstum 2. Härte 3. Atemnot 4. Schluckbeschwerden	nein	——	11 Röntgentiefenbestrahlungen im März 1933.	nein	Nach der Bestrahlung wurde der Geschwulst kleiner und weicher. Exitus letalis 26. 5. 1933	keine bekannt	
8.	S., Helene	16. 9. 1935	58	——	Seit März 1935	Apfelgroße, harte derbe aber glatte Struma, ausgehend vom linken Schilddrüsenlappen. Am seitlichen inneren Rande des Musc. sternocl. li. sind einige kleine, kastaniengroße Drüsen tastbar.	Atemnot Schluckbeschwerden Neuralgische Schmerzen Starke Gewichtsabnahme	1. Wachstum 2. Härte 3. Atemnot 4. Schluckbeschwerden 5. Ausstrahlende Schmerzen	nein	——	4 Röntgentiefenbestrahlungen	nein	Exitus letalis Frühjahr 1936	Lymphdrüsen	Ausführlicher Bericht Seite 7
9.	T., Wilhelmine	16. 6. 1933	56	——	Seit Februar 1933	Kindsfaustgroßer, harter derber Knoten von der Schilddrüse ausgehend. In der linken Supraclavikulargrube einige Lymphdrüsen tastbar.	Schluckbeschwerden Neuralgische Schmerzen nach der linken Ohrgegend ausstrahlend	1. Wachstum 2. Härte 3. Schluckbeschwerden 4. Ausstrahlende Schmerzen	Karzinom	——	5 Röntgentiefenbestrahlungen im Juni 1933	nein	Exitus letalis 13. 1. 1934	Lymphdrüsen	
10.	B., Gerda	30. 9. 1935	59	——	Seit Mai 1935	Kleinfaustgroße Vergrößerung der Schilddrüse, hauptsächlich des rechten Lappens. Konsistenz derb, hart. Gegenüber der Haut wenig verschieblich. Halsumfang 40 cm.	Atemnot Schluckbeschwerden	1. Wachstum 2. Härte 3. Atemnot 4. Schluckbeschwerden Rö.-Aufnahme ergibt eine Verdrängung der Lüftröhre nach links.	nein	——	5 Röntgentiefenbestrahlungen im Sept. 1935.	nein	Exitus letalis 10. 3. 1936		
11.	H., Margarete	9. 8. 1934	60	Seit 1920	Seit August 1934	Mannsfaustgroßer, harter, höckriger, kaum beweglicher Tumor, der sich von der Mitte des Halses bis zur linken Ohrgegend erstreckt und nach unten zu den Sternalrand erreicht und von der Schilddrüse aus seinen Ursprung nimmt.	Atemnot Herzklopfen Schluckbeschwerden	1. Wachstum 2. Härte 3. Atemnot 4. Schluckbeschwerden 5. Herzklopfen	400 gr. schwere Struma, die sich aus mehreren, gut trennbaren Knoten zusammensetzt, die histologisch das Bild eines Karzinoms bieten.	In Lokalanästhesie Kocher-Kragenschnitt Freilegung der Struma und Entfernung desselben und der Metastasen so radikal als möglich.	6 Röntgentiefennachbestrahlungen	ja	1937 lebt Patientin noch und befindet sich wohlauf. Nur längeres Sprechen fällt ihr schwer	Lymphdrüsen	Ausführlicher Bericht Seite 4
12.	G., Marie	19. 7. 1932	80	Seit Jugendzeit	Seit Januar 1932	Allgemein vergrößerte, harte, derbe Struma.	Atemnot Schluckbeschwerden	1. Wachstum 2. Härte 3. Atemnot 4. Schluckbeschwerden			2 Röntgentiefenbestrahlungen		Exitus letalis Herbst 1932.		

Lfd. Nr.	Name	Tag der Untersuchung	Alter	Zeitpunkt des Bestehens der präcancerösen Struma	Wachstumsbeginn der Struma	Lokalbefund	Beschwerden	Diagnose klinisch	Diagnose histologisch	Therapie: Operation	Therapie: Bestrahlung	Therapie: Komb.	Schicksal	Metastasen	
13.	B., Anna	9. 9. 1928	62	Seit 1899	Seit Frühjahr 1929	Gänseeigroßer, solider Tumor, der dem linken Schilddrüsenlappen angehört.	Atembeschwerden Schluckbeschwerden	1. Wachstum 2. Atemnot 3. Schluckbeschwerden	Karzinom-Sarkom Rundzellensarkom mit Einschüssen von Schilddrüsenschläuchen	9. 9. 1928	6 Röntgentiefenbestrahlungen am 2. 10. 1928	ja	Exitus letalis 20. 5. 1929 Struma maligna mit hochgradiger Kompression der Trachea Bronchopneumonie beider Unterlappen. Hochgradige Erschlaffung und Dilatation des ganzen Cors bei brauner Atrophie	keine bekannt	Ausführlich Bericht Seite 6
14.	H., Hedwig	14. 8. 1929	49	Seit 1890	Seit Dezember 1927	Hühnereigroßer Tumor von mittelfester Konsistenz, ausgehend von der Schilddrüse.	Atemnot Schluckbeschwerden	1. Wachstum 2. Atemnot 3. Schluckbeschwerden	Karzinom	19. 2. 1928 Operation. Schilddrüse hart, entartet, läßt sich schwer von der Trachea trennen. 9. 9. 1928 Palliativoperation die Trachea von der Umklammerung der Schilddrüse gelöst.	3 Röntgentiefenbestrahlungen im März 1928	ja	Exitus letalis 10. 9. 1929	keine bekannt	
15.	F., Pauline	30. 4. 1926	67	Seit Jugendzeit	Seit März 1926	Rechter Schilddrüsenlappen kleinapfelgroß, hart, und höckrig, nur wenig verschieblich.	Neuralgische Schmerzen im Bereich der linken Halsseite, ausstrahlend bis zur Ohrgegend	1. Wachstum 2. Härte 3. Neuralgische Schmerzen	Sarkom	Beim Herausschälen des rechten Schilddrüsenlappens zeigt sich, daß er nicht frei zu präparieren ist, da starke Verwachsungen mit der Umgebung bestehen	3 Röntgentiefenbestrahlungen	ja	Exitus letalis 26. 8. 1926 Aus der Operationswunde wuchert blumenkohlartiges Gewebe, das an der Oberfläche zerfällt	keine bekannt	Operationsnachtrag: Es zeigt sich im Schilddrüsenlappen eine mit dunkelbrauner Flüssigkeit gefüllte Cyste
16.	M., Ida	27. 5. 1932	50	———	Seit Dezember 1931	Schilddrüse stark vergrößert, verhärtet und derb, nicht höckrig. Rechter Lappen stärker vergrößert als linker.	Atemnot Schluckbeschwerden Neuralgische Schmerzen	1. Wachstum 2. Härte 3. Atemnot 4. Schluckbeschwerden 5. Neuralgische Schmerzen Rö.-Aufnahme zeigt Verdrängung der Trachea nach links	Karzinom	———	4 Röntgentiefenbestrahlungen im Juni 1932	nein	Exitus letalis 14. 7. 1932 Sekt. Protokoll: Krebs der Schilddrüse mit mittelstarker Vergrößerung beider Lappen. Ummauerung der Luft- und Speiseröhre. Einbruch in die Wandung beider u. in die rechte Vena jugularis. Ummauerung der großen Halsgefäße.	Lungenmetastasen	

Lfd. Nr.	Name	Tag der Untersuchung	Alter	Zeitpunkt des Bestehens der präcancerösen Struma	Wachstumsbeginn der Struma	Lokalbefund	Beschwerden	Diagnose klinisch	Diagnose histologisch	Therapie: Operation	Therapie: Bestrahlung	Therapie: Komb.	Schicksal	Metastasen
17.	M., Helene	23. 7. 1931	57	Seit einem Jahr	Seit Dezember 1930	Linker Schilddrüsenlappen apfelgroß, derb.	Atemnot Gewichtsabnahme, Aufgeregtheit	1. Wachstum 2. Atemnot 3. Härte	Karzinom	27. 7. 1931 Operationsversuch. Dabei wird festgestellt, daß der li. Lappen ringförmig die Trachea umgibt. Es gelingt nicht, den unteren Teil der Drüse frei zu bekommen, sodaß die Operation abgebrochen werden muß.	———	nein	Exitus letalis 30. 7. 1931	keine bekannt
18.	B., Elisabeth	15. 5. 1926	15	Seit Jugendzeit	Seit 1922	An der Vorderseite des Halses mehr li. als re. findet sich ein harter, wenig verschieblicher mannsfaustgroßer Tumor, der einen Ausläufer nach li. oben bis zur Höhe des Kieferrandes sendet.	Zeitweise Atemnot	1. Wachstum 2. Atemnot 3. Härte	Adeno-Karzinom	1918 operiert in Braunschweig 1920 operiert in Hornburg 1926 op. in Halle Seit dieser Zeit Schilddrüsentbl.			1937 lebt Pat. und arbeitet in einer Fabrik in W.	Ausführlicher Bericht Seite 10

Lfd. Nr.	Name	Tag der Untersuchung	Alter	Zeitpunkt des Bestehens der präcancerösen Struma	Wachstumsbeginn der Struma	Lokalbefund	Beschwerden	Diagnose klinisch	Diagnose histologisch	Therapie: Operation	Therapie: Bestrahlung	Therapie: Komb.	Schicksal	Metastasen	
17.	M., Helene	23. 7. 1931	57	Seit einem Jahr	Seit Dezember 1930	Linker Schilddrüsenlappen apfelgroß, derb.	Atemnot Gewichtsabnahme, Aufgeregtheit	1. Wachstum 2. Atemnot 3. Härte	Karzinom	27. 7. 1931 Operationsversuch. Dabei wird festgestellt, daß der li. Lappen ringförmig die Trachea umgibt. Es gelingt nicht, den unteren Teil der Drüse frei zu bekommen, sodaß die Operation abgebrochen werden muß.	———	nein	Exitus letalis 30. 7. 1931	keine bekannt	
18.	B., Elisabeth	15. 5. 1926	15	Seit Jugendzeit	Seit 1922	An der Vorderseite des Halses mehr li. als re. findet sich ein harter, wenig verschieblicher mannsfaustgroßer Tumor, der einen Ausläufer nach li. oben bis zur Höhe des Kieferrandes sendet.	Zeitweise Atemnot	1. Wachstum 2. Atemnot 3. Härte	Adeno-Karzinom	1918 operiert in Braunschweig 1920 operiert in Hornburg 1926 op. in Halle Seit dieser Zeit Schilddrüsentbl.			1937 lebt Pat. und arbeitet in einer Fabrik in W.		Ausführlicher Bericht Seite 10

Lebenslauf.

Ich, Oskar Friedrich Lühr, wurde als Sohn des Postbeamten Friedrich Lühr und seiner Ehefrau Marie, geb. Westerhausen am 19. 12. 1911 in Nienhagen (Kr. Oschersleben) geboren. Nach dem Besuch der Mittel- und Guts-Muths Oberrealschule in Quedlinburg bestand ich Ostern 1931 die Reifeprüfung. Nach einem Studium von 5 Semestern in Greifswald und Halle, legte ich am 2. Mai 1934 meine ärztliche Vorprüfung ab. Nach weiteren 6 Semestern bestand ich am 15. Juni 1937 meine ärztliche Prüfung an der Universität Halle. Die Medizinalpraktikantenzeit verbrachte ich in der Chirurg. Universitätsklinik Halle und im Stadt- und Kreiskrankenhaus Quedlinburg. Am 1. Juli 1938 erhielt ich meine Bestallung.

Druck: Carl Nieft, Bleicherode a. H., Spezialwerkstätten für wissenschaftliche Arbeiten